2021 年眼科手術学会インストラクションコース

# 「これで納得！白内障手術合併症に対する硝子体手術の心得」

## ～～白内障手術合併症への硝子体手術における留意点～～

東京労災病院　高階博嗣

昨年・一昨年と、本コースにおいて総論を述べました。まとめた内容は眼科手術 2020 年 7 月号に掲載されているため、御手元にあれば御参考下さい。本年はケーススタディとして、当院（眼科医師 2 人体制）で経験した 3 症例から後ろ向きに留意点を検討します（実際のコース時に〇×△の項目を中心にフィードバックしていきます)。

**症例１：白内障手術後眼内炎１**

**午前・午後とも外来日（平日）の緊急手術（医師Ａは有給で不在、医師Ｂのみ勤務)。**

症例：80 代男性左眼。糖尿病の既往。医師Ａの携帯に「白内障手術後眼内炎（術後 4 日）の患者さんが来院された」と、医師Ｂより連絡があった。携帯受信ＡＭ９：１５⇒病院到着ＡＭ９：４５⇒診察・手術・入院の手配等を経て⇒硝子体手術開始１０：３０⇒手術終了１１：３０。

〇偶然、医師Ａがフリーだった。
〇外来予約が少なく（医師Ａ休診)、外来スタッフに余裕があった。
〇手術室利用率が低い曜日で、手術室が空いていた。
〇当院受診履歴があり、全身検査は術前に不要であった。
×検体を出していなかった。

**症例２：白内障手術後眼内炎？？？**

**午前・午後とも外来日（平日）の緊急手術。**

症例：60 歳男性左眼。ぶどう膜炎の既往で、オルガドロン®及びミドリンＰ®の各点眼を適宜使用していた。左白内障手術翌朝（ＡＭ９：００）、前房に著明な蓄膿を認めた。術後感染性眼内炎としては発症が早い印象であったため、まずは通常通りに外来診療を行い（念のため手術室への連絡・当日外来予約患者数を確認）、ＡＭ１０：３０に再度診察した。前房蓄膿の悪化が否定できず、硝子体手術を施行（ＡＭ１１：３０開始、12 時 15 分終了）。

〇当院入院中であった。
〇白内障手術前に術前検査がすべて施行されていた。
〇コロナ禍が始まった頃で、当日の予約患者が少なかった。
×手術室は午前・午後とも、整形外科で埋まっていた。
△前房蓄膿は著明だったが、硝子体の混濁は乏しかった（ぶどう膜炎の再燃だった？）

**症例３：眼内レンズ偏位によるレンズ交換（強膜内固定）**

**久し振りのフランジ法による強膜内固定手術。**

症例：75 歳男性右眼。硝子体内に大きく偏位した眼内レンズの摘出と新規眼内レンズの強膜内固定（フランジ法）を予定した。フランジ作成のためのオプテンプ®は当科では常備しておらず（強膜バックリング時はピオクタニンを使用）、手術前に臨時で取り寄せた。しかし、いざフランジを作成する際にオプテンプが発熱しなかった。術式変更で強膜トンネル作成や縫着への変更を検討していた矢先、オプテンプの発熱を認めた（器械出し看護師が何度か操作すると発熱した）。その後、予定通りにフランジを作成して終了した。

〇複数のスタッフで器械を確認した。
×久しぶりのオプテンプ®使用。手術執刀直前に清潔下で確認すべきだった？
△万一にオプテンプ®が使用できない際の手技の確認。

**その他**

網膜疾患に対する通常の硝子体手術との手技上の相違点等。

# 「核落下」

インストラクションコース5
「これで納得！白内障手術合併症に対する硝子体手術の心得」

第44回日本眼科手術学会総会
**2021年1月29日**
**神野　英生**
**東京慈恵会医科大学**

2

## 講演内容

- 白内障手術中核落下について（文献的知識）
- 核落下症例への硝子体手術（術前の心構え）
- 核落下硝子体手術中の手術手技（初心者視点でのコツ、注意点）

3

## 水晶体核落下後の硝子体手術の難しさ

- **発生件数が少なく**手技を習熟する機会に乏しい（熟練者が白内障手術を行えば、核落下の確立は著しく低下する）
- **他人の手術創**がある眼に手術をする
- 核落下を生じるような白内障手術は、**核硬度の高い水晶体**である可能性が高い
- 紹介元は眼内レンズを挿入してほしいという期待感を込めて患者を送ってくる

etc……

4

## 通常の硝子体手術と異なる点

- 『通常の硝子体手術時の併用白内障手術の場合』

⇒ 硝子体手術を行いやすいように白内障手術を行っている（創口小さめ、前房安定）

- 『核落下を生じるような難症例の白内障手術の場合』

⇒ 前嚢鑷子などを使うために**サイドポートを大きく開けている**可能性

⇒ 後嚢破損後に核娩出を行うため**創口を大きく開けている**可能性

⇒ 破嚢後のため**水晶体皮質を十分に除去していない**可能性

5

## 落下核を硝子体カッターで処理できるか判断する

- 『27Gカッターでも核処理はできる』（Watanabe A et al. Case Rep Ophthalmol. 2016;14:44-8.）

⇒ （実際の手術では）カッターで処理できる核もあるが、**カッターで処理できない核は無理に処理しようとして核小片を硝子体腔内にばらまかないようにする**ことが大事

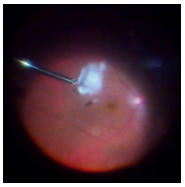

カッターで処理できる核

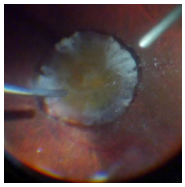

カッターで処理できない核

6

## 核落下硝子体手術に対応するコツ

- **創口作成時の注意点**
- 水晶体皮質を除去する
- PVDの作成（もしくは確認）を忘れずに
- 初心者向け**液体パーフルオロカーボン（LPFC）を使うコツ**
- **虹彩裏面に隠れた水晶体核**を見つける方法
- チン小帯断裂症例に対する対応法

## 硝子体手術創口作成時の注意

7

- 別施設，別術者により手術を施行された直後である
- 白内障手術時の創口の位置、大きさなどが不明
- ポート作成時に眼圧を保てない可能性がある

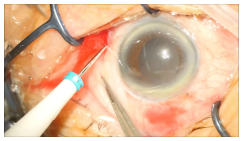

通常通りトロカールを刺入しようとするも眼圧が低く刺さらない

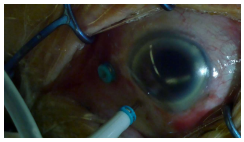

インフュージョンカニューラ装着後、眼圧を上げて再度刺入

## 水晶体皮質が残存している

8

- 白内障手術時に核落下が生じると水晶体皮質を取らずに閉創することが多い
- 虹彩裏面に隠れていても皮質があるという前提で手術をする

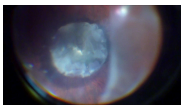

皮質除去前（視認性不良）

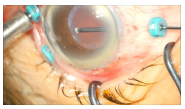

前嚢を傷つけないように皮質除去

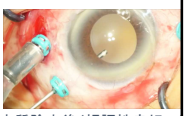

皮質除去後（視認性良好へ

## PVDの作成

9

- 核落下が生じるような症例はPVDが出来ている可能性は高いものの、、
- PVDのできていない症例ではしっかりと完成させる

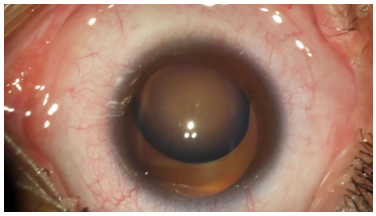

25歳男性　マルファン症候群

## 液体パーフルオロカーボンで核を浮かせるコツ

10

- LPFCを注入すると水晶体は周辺部に移動し硝子体に捕獲される
- **LPFC少量注入後にLPFCの上に水晶体をのせる**意識が必要

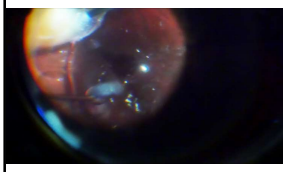

失敗例（LPFCで核が周辺に移動）

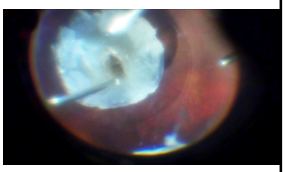

LPFCの上に核をのせる！

## 液体パーフルオロカーボン上での水晶体核処理

11

- 虹彩裏面までLPFCで核を挙上し、超音波乳化吸引を行う
- 通常の白内障手術時と違い核が動きやすい
- LPFCが減少した場合には再度追加する
- フラグマトームを用いる場合もある

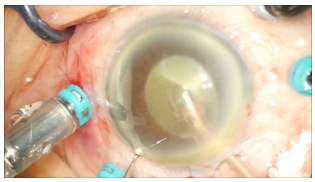

## 核硬度が高いと硝子体カッターで処理は困難

12

- 核硬度が高いとカッターの吸引口に水晶体核が陥頓せず処理に苦労する
- できるだけ前眼部操作にて水晶体核を処理した方が良い

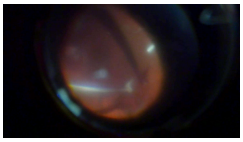

吸引で核片を捕獲してもカッターの駆動ではじかれる

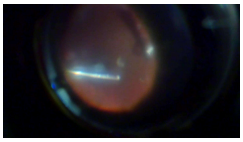

ライトパイプなどを用い、吸引口に押し込めるが、時間がかかる

インストラクションコース
「これで納得！白内障手術合併症に対する
硝子体手術の心得」

# 白内障術後眼内炎

昭和大学眼科学講座
小菅　正太郎

昭和大学
SHOWA University

0

## 発生頻度・起因菌

- 本邦での発生頻度：約0.02%（Inoue T. et al. 2018）
  2007年Oshikaらの報告（約0.05%）よりも減少傾向
- 起因菌は薬剤耐性菌を含むグラム陽性球菌（コアグラーゼ陰性ブドウ球菌：CNS、黄色ブドウ球菌、腸球菌、連鎖球菌属、P.acnesなど）が多い
- 頻度は少ないがグラム陰性菌（緑膿菌など）、真菌も原因となる

1

## 感染源

① 手術中の前房内汚染
予防策：手術3日前からのニューキノロン系抗菌点眼、
術前・術中のポビドンヨード、PA・ヨード希釈液の使用
後嚢破嚢時の硝子体の処理

② 術後の創口閉鎖不全
予防策：終了時の眼圧を高める
創口への硝子体の嵌頓をなくす
術後抗菌眼軟膏を使用しない（前田修司ら. 2008）

③ 灌流液や手術器具の汚染
予防策：セッティングや洗浄・消毒・滅菌の再確認

2

## 症状・所見

- 症状：眼痛、充血、視力低下、霧視、眼脂、眼瞼腫脹など
- 所見：毛様充血、角膜浮腫、前房内炎症多数、強いフレア、フィブリン析出、前房蓄膿、硝子体混濁、網膜血管炎など
  感染経路は前房から硝子体であり、前眼部所見から始まる
- 白内障術後、平均約6～7日に発症することが多い
- 糖尿病、長期ステロイド使用者、高齢者などはリスクファクター

3

## 術後眼内炎前眼部所見

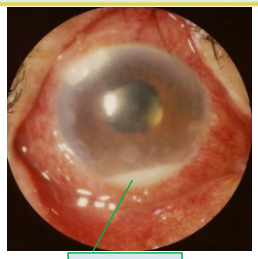


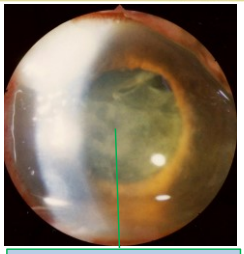


- 白内障手術：約2000～5000件に1件の割合
- 術者が一生に1、2回遭遇する合併症

4

## 早期発見

- 術後1週間は十分な観察を行い、患者が異常を感じた際には、すぐに診察をできる体制を整える。
- 特に術後1、2日目よりも
  急激な視力低下
  前房内炎症の増加
  眼底透見度の低下は要注意。
  2、3時間毎に診察し、所見の悪化を認めたら、すぐに適切な治療を行う。

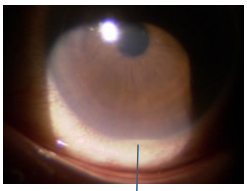


5

## 以前の治療：嚢内洗浄

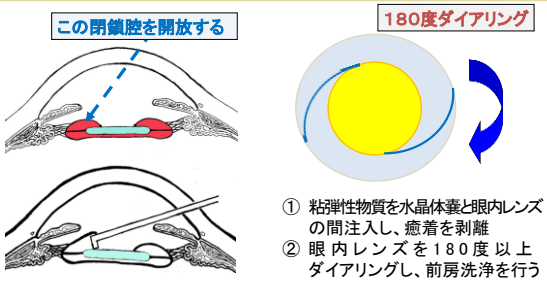


① 粘弾性物質を水晶体嚢と眼内レンズの間注入し、癒着を剥離
② 眼内レンズを180度以上ダイアリングし、前房洗浄を行う
③ 倒像鏡で眼底を確認し混濁を認めれば、硝子体手術を行う

6

## 治療：前房(嚢内)洗浄＋硝子体切除術

- 前房蓄膿やフィブリン析出が出現したら、眼内炎であることを素直に認める
- 抗菌薬（塩酸バンコマイシン、セフタジジム水和物）の硝子体注射は原則行わない
  ⇒塩酸バンコマイシンの前房内、硝子体投与後に発症する
  出血性閉塞性網膜血管炎（HORV）の危険
  *Witkin AJ et al. Opthalmology 2015*
- 直ちに前房(嚢内)洗浄と硝子体手術を行う

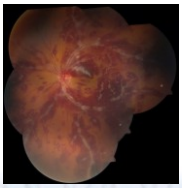

（上記文献より引用）

7

## 手術方法①

1. 結膜を切開し、3ポートを作成
2. BSSプラス®灌流液に抗菌薬を添加する前に前房水、硝子体液を採取し、細菌培養検査を行う。その後、灌流液内にバンコマイシン塩酸塩10mg/mlとセフタジジム水和物20mg/mlを添加（灌流液濃度では、HORVは発症しても軽症であろう）。
3. 前房・嚢内洗浄：炎症細胞をI/Aやシムコ針で徹底的に除去する。
   粘弾性物質を注入し、前嚢鑷子などでフィブリン膜を除去する。
   原則、IOLは摘出しない。
   IOLを嚢内で半周回転させ、嚢内の炎症細胞も除去する。

8

## 手術方法②

4. 硝子体切除を行う前に、後嚢をカッターで切開し、透見性の向上と眼内での抗菌薬の移行性を高める。
5. 硝子体混濁が強い症例では網膜との境界が不明瞭であるが、決して網膜裂孔を作ってはいけない。安全に切除できる範囲で、周辺部まで混濁した硝子体や膿を切除する。
6. 後極部のフィブリン膜を無理に除去すると簡単に出血するので、ある程度残っても問題ない。
7. できるだけ、長い時間硝子体腔を洗浄。
   手術終了時には、抗菌薬硝子体注射は施行しない。
8. 3ポート強膜創、結膜を縫合。

9

## 眼内炎、術後使用薬剤

- 点眼
  抗菌薬：1%バンコマイシン、2%セフタジジム点眼薬　1時間毎点眼
  オフロキサシン眼軟膏　1回（就寝時）
  抗炎症薬：ベタメタゾンリン酸エステルナトリウム　6回、トロピカミド・フェニレフリン塩酸塩　3回、アトロピン硫酸塩水和物　1回点眼
- 点滴
  抗菌薬：カルバペネム系（メロペン®）1回0.5g 2回/日 7日間
  抗炎症：ベタメタゾン（リンデロン®）4～6mg　4～6日間

10

## 眼内炎の治療方針

- 抗菌剤の硝子体注射は行わず、すぐに硝子体手術
- 初回手術ではIOLは摘出しない
- IOLをダイアリングして、嚢内を洗浄する
- 後嚢を大きく切開して、抗菌剤の眼内移行を促す
- 細菌培養の結果が出たら、適宜、抗菌剤点眼・点滴の回数、種類を変更する

11

TOHO University

# 白内障術後晩期合併症
# （眼内レンズ落下、強膜内固定）

東邦大学医療センター大森病院

熊代 俊

## 講演内容

✓ 落下、偏位眼内レンズ（IOL）の摘出手順

①落下、偏位レンズの前房内に引き上げ
②IOL摘出or切断
　摘出→L字ポケット（作成時の注意点）
　切断→眼内で切断
③IOL固定
　　強膜内固定（フランジ法）
　　眼内レンズ再利用はする？しない？

✓ 強膜内固定術後合併症とその対処法：
　　虹彩捕獲
　　眼内炎
　　後部強膜炎

TOHO University

## 落下、偏位眼内レンズ（IOL）の摘出手順

### 偏位、落下眼内レンズの前房内への引き上げ

①硝子体を切除　3ポートによる硝子体切除の方が安全

②IOLハプティックスを創口より引き出す
　前房より見えている場合は、攝子で直接つかみハプテックスを眼外に引き出す
　ヒンジ型（完全に硝子体内に落下していない状態）は硝子体カッターもしくは、カッターの吸引を前房近くまで持ってきてハプテックス創口より眼外に引き出す

硝子体腔に落下しているレンズ
　硝子体カッターの吸引で引きあげor 攝子で把持して引き上げ
　安全に行うならパーフルオロカーボンで浮かせる

TOHO University

## IOL摘出or切断

術後惹惹起乱視や手術侵襲を考慮し、小切開が望ましいが、Soemmering's ringや残存皮質が一塊となっている症例も多く、一度硝子体内に落下すると処理が厄介となる場合がある。

Soemmering's ringや残存皮質が一塊となっている症例、術前に光学部素材の判断不明の症例　➡L字ポケット作成し一塊で摘出

アクリルやシリコーン素材のレンズで残存皮質などの少ない症例
➡眼内で切開し、小切開で摘出

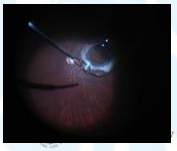

## L字ポケット切開

輪部に3×3mmのL字の強膜半層切開を行い
クレッセントナイフを用いて幅6mmの強膜ポケットを作製法

メリット：
自己閉鎖が可能、術後惹起乱視が軽度
　従来の3mm強膜切開の術後惹起乱視と同等
　6mm直線強膜切開のほぼ半分）

Soemmering's ringや残留皮質、CTRも一塊に摘出可能

術前に光学部素材が不明例、7mm径のIOLも切開なしで摘出可能

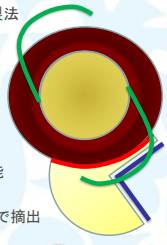

太田俊彦：臨床眼科73:171-180,2019

TOHO University

## 眼内レンズ再利用

**メリット**：
強角膜創を作製する必要がなく術後の惹起乱視が少ない
眼圧の変動が少ない

**デメリット**：
嚢内に固定されていた眼内レンズは支持部が変形していることが多く、術後の偏心傾斜の原因となる

眼内レンズ縫着、固定ともに適したレンズがあり、不適切なIOLを使用した場合には術後の偏心、傾斜の合併症につながる可能性がある。

松崎有修ら：臨床眼科70:68-77,2016

IOL交換が好ましい

TOHO University

## 強膜内固定術後合併症とその対処法

### 虹彩捕獲

術後IOLの偏心、傾斜などが原因で生じ、視力低下、虹彩炎などをきたす

予防法として大光学径IOLを用いる、術中に硝子体カッターで周辺虹彩切除を作製

治療法として、まずは散瞳し仰臥位での自然整復を試みるが、整復しない場合は用手的整復を行い、縮瞳薬にて縮瞳させる。

再発を繰り返す症例には虹彩縫合、糸針法など試みる

## 糸針法

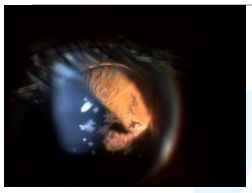

虹彩と光学部の前後関係が逆転しないよ うに，毛様体扁平部間に，虹彩の後ろで10L前面に糸を張り予防できる

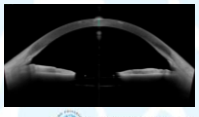

Higashide T.J Cataract Refract St' rg 35,2009

TOHO University

## 瞳孔形成（虹彩縫合）

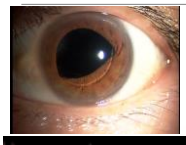

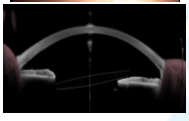

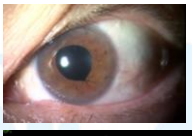

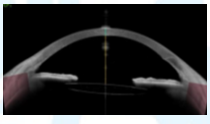

Siepser Slipknot Techniqueは，やや煩雑では あるが，サイドポートのみで施行でき，結紮位置がどの場所でも比較的施行しやすく汎用性が高い

Siepser SB. Ann Ophthalmol. 26, 1994, 71-2.

TOHO University

## 強膜内固定後合併症①（後部強膜炎）

強膜内固定後2ヵ月

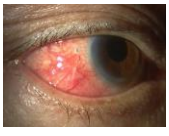

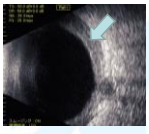

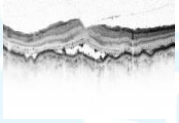

IOL抜去により、炎症所見の改善

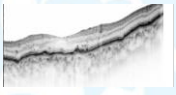

糖尿病など、炎症をおこしやすい患者背景では後部強膜炎も起こす可能性も考えられる。

横川 翔五ら：臨床眼科学会 2019

TOHO University

## 強膜内固定後の合併症②（眼内炎）

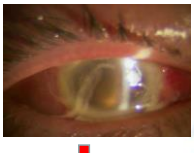

強膜内固定後1ヵ月

発症翌日　光覚弁

発症2ヶ月後

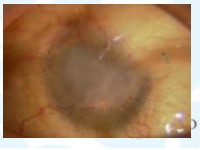

University

## Take Home Message

- PMMA素材IOL,IOLの詳細不明例にはL字ポケットが有用であり、L字ポケットを作製する際には確実な創口を作製する
- 強膜内固定を行う際は、3ポートで硝子体切除を確実に行う
- 強膜内固定後は比較的安全な術式であるが、虹彩捕獲、眼内炎、後強胸膜炎など合併症も念頭に置き手術を行うことが重要である

TOHO University